

文章编号:1004-7220(2012)03-0227-06

基于 BP 神经网络的 CT 图像骨皮质分割

卫 娇, 郝永强, 蓝 宁, 戴尅戎

(上海市骨科内植物重点实验室 上海交通大学医学院附属第九人民医院, 骨科, 上海 200011)

摘要: **目的** 在 CT 图像中通过对骨皮质的分割与测量,测定骨量、骨骼的几何形状以及骨强度,并计算相应的组织形态计量学参数。**方法** 通过 DCMTK 解读 CT 图像,提取相应的图像信息。利用 OpenCV 对图像进行预处理,在感兴趣的区域(ROI)设置的基础上,提取图像的纹理特征作为输入向量;以对训练样本手工分割的结果作为导师信号,对 BP 神经网络进行训练;用训练好的网络对 CT 图像序列中的骨皮质进行分割,并对分割后的结果进行后处理及显示。**结果** 骨皮质 CT 图像的神经网络分割效率符合实际应用的需求,分割结果形状明显,与周围组织区分度高,满足临床诊断需求。**结论** 纹理特征明显的情况下,可以达到较为满意的分割效果。分割结果轮廓平滑,分割精度高、成功率高、适应性强;而且图像分割过程人工介入少,可以用于整套 CT 图像骨皮质的批量分割。不足之处在于此方法神经网络训练时间相对较长。

关键词: BP 神经网络; 骨皮质; CT 图像; 图像分割; 信号

中图分类号: R 445.3, TP 391.41 **文献标志码:** A

Bone cortex segmentation of CT images based on BP neural network

WEI Jiao, HAO Yong-qiang, LAN Ning, DAI Ke-rong(*Shanghai Key Laboratory of Orthopaedic Implant, Department of Orthopaedics, Shanghai Ninth People's Hospital, Shanghai Jiaotong University School of Medicine, Shanghai 200011, China*)

Abstract: **Objective** To measure the bone mass, the shape of bones and the bone strength through segmentation of the bone cortex in CT images, and to calculate the corresponding parameters in histomorphometry. **Methods** CT images were first interpreted through the DCMTK to draw information of the corresponding images, then the OpenCV are used for preprocessing on the basis of ROI (range of interest), and the texture features of the image were extracted as the input vector. Results of the manual segmentation were used as the mentor signal to train BP neural network, which were then used for segmenting the bone cortex in a sequence of CT images. Results of the segmentation were further processed and displayed. **Results** The segmentation efficiency of the bone cortex in CT images through neural network met the needs of the practical application. The separation results showed an obvious shape of the bone cortex with easy distinguishing from the surrounding tissues, which could satisfy the demand of the clinical diagnosis. **Conclusions** When the texture features of the bone cortex are evident, this method can achieve a more satisfying segmentation effect with smooth contours, high segmentation accuracy and strong adaptability. With less artificial intervention in the process of the image segmentation, this method can be used for batch CT image segmentation of a complete set of the bone cortex. The inadequacy of the method lies in relatively longer training time demanded for the neural network training.

Key words: BP neural network; Bone cortex; CT images; Image segmentation; Signal

收稿日期:2011-12-09; 修回日期:2012-02-04

基金项目:上海教委重点学科建设基金资助(J50206)。

通讯作者:郝永强,主任医师,教授,E-mail: Hao_yongqiang@hotmail.com。

骨皮质是分布在骨骼外周表面的密质骨,由不同的骨板组成。在骨骼发育过程中,骨皮质不仅决定着骨头形态结构,而且对骨骼的功能水平起到关键性作用。因此,在 CT 图像中通过对骨皮质的分割与测量,可以测定骨量、骨骼的几何形状、骨强度,计算相应的组织形态计量学参数。而皮质骨厚度为筛选骨质疏松疑似病例提供了简单而有价值的方法^[1],并为骨折风险评估提供了有力的数据支持和预测骨质疏松性骨折的可能性,也可对骨折患者的治疗决策做出评估^[2]。

在医学图像处理中,如何利用计算机准确将感兴趣目标分割出来,是一个难度很大的问题。由于医学图像的成像受到诸如噪声、场偏效应、局部体效应以及组织运动等的影响,医学图像与普通图像相比,不可避免地具有各组织边缘模糊、区域灰度分布不均匀等特点。目前在 CT 图像中分割骨骼,并对骨骼进行边缘提取,主要是为其三维重建和快速成型做图像预处理^[3],并没有对骨骼结构进一步分割。Helen 等^[4]提出使用双阈值技术提高 CT 骨科图像分割精度和鲁棒性,但该方法所选择的阈值对分割结果影响较大,阈值选择不恰当不仅会造成分割时间过长,而且导致分割失败。Gelaude 等^[5]利用自动过滤程序提取骨骼外表皮轮廓信息,但该方法仍是基于灰度值分割,利用外部的过滤程序清除异常的轮廓信息,从而获得精度更高的骨轮廓信息。

近年来,神经网络受到了广大研究者的关注,在图像识别领域得到了广泛的应用。神经网络可基于目标物的纹理特征进行图像识别^[6],对 CT 图像中灰度值差异不大的目标物进行提取,进而能获得理想的结果;它目前较为广泛地应用在肝实质分割^[7]、肺肿瘤^[8]、乳腺肿块等软组织分割中,也用于脑血管提取、肌肉与脂肪分割中。

基于以上分析,本文发现 CT 图像中的骨皮质纹理特征与周边组织明显不同,可以通过提取图像中骨皮质的纹理特征,采用 BP 神经网络的方法实现对 CT 图像骨皮质的分割,该方法具有较强的自学习能力和自适应性。

1 系统设计与实现

1.1 系统框架分析

按照图 1 所示的系统框架建立整个模型,传统

的图像分割方法包括基于区域、基于边缘和两者结合的图像分割方法。基于纹理分析和 BP 神经网络的骨皮质序列图像分割方法如下:(1)对原始 CT 图像进行预处理。首先获取感兴趣的区域(region of interest, ROI),然后进行图像去噪及边缘平滑等处理;(2)提取 4 个方向中各自的 4 个纹理特征参量及像素灰度值,用来组成与像素对应的 17 个特征值;(3)用 BP 神经网络来对特征矢量进行分类,以实现骨皮质图像的自动分割。

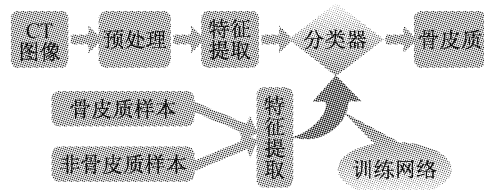


图 1 基于 BP 神经网络的骨皮质分割系统框架

Fig. 1 Bone cortex segmentation system framework based on BP neural network

1.2 DICOM 图像的读取和预处理

本文所处理的 CT 图像数据取自东芝 16 层螺旋 CT(Active 16),扫描参数:120 kV,200 mA,X 线束宽度为 20 mm,螺距(pitch)为 11 375 : 1。

1.2.1 DCMTK 读取及显示 DICOM 格式文件 首先解读 DICOM 文件格式,并利用 VC 2 008 和 DCMTK 实现 CT 图像显示和调窗功能(见图 2)。调窗处理在数学表达上就是图像灰度值与显示值的转换:

$$G(V) = \begin{cases} 0, & V < C - \frac{W}{2} \\ \frac{g_m}{W}(V + \frac{W}{2} - C), & C - \frac{W}{2} \leq V \leq C + \frac{W}{2} \\ g_m, & V > C + \frac{W}{2} \end{cases} \quad (1)$$

式中: V 为图像数据, $G(V)$ 为显示器的显示值, g_m 为显示器的最大显示值, W 为窗宽, C 为窗位。在调窗处理中, W 是指需要显示图像的范围,调节窗宽主要是影响显示对比度,窗宽越大,图像灰度层次多,组织对比度减少,细节显示差。 C 表示显示区域的中心位置。

1.2.2 图像预处理 CT 图像在提取特征值之前,需要进行相应的预处理过程,预处理分如下两个步骤:

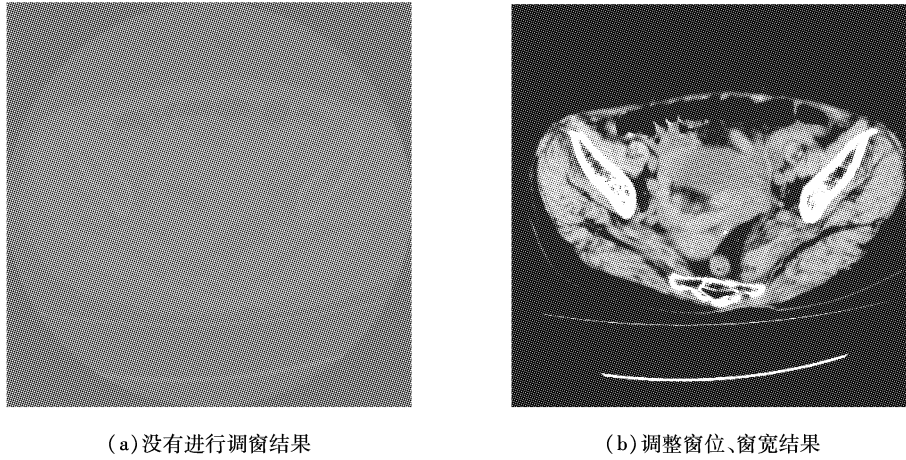


图 2 CT 图像显示结果
Fig.2 Results of CT images (a) Without window adjustment, (b) With window adjustment

(1) 确定图像感兴趣区为了提高分割效率。可允许用户使用鼠标来交互式地选择适当的矩形 ROI,以使每层的骨皮质都包含在 ROI 中,这样就将分割的对象限定在 ROI 中。

(2) 获取神经网络的训练样本。骨皮质区域,特别是骨皮质内部的像素灰度明显高于其背景及其他大部分组织。相邻层骨皮质图像在灰度、形状、位置上有很强的相关、相似性。在图 3 中横坐标轴代表图像灰度值,纵坐标轴代表像素数目。其中,非骨皮质样本区间的灰度值普遍比较低。而骨皮质区域内的灰度值较高。因为骨皮质的 X 射线衰减系数比较大。训练时,把灰度值属于骨皮质样本区间作为骨皮质样本输入,属于两个区间之间的数据依据此像素的其他特征参数进行判断。

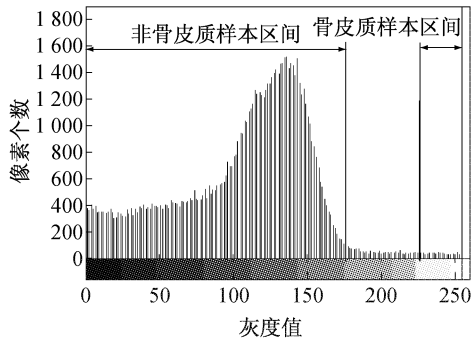


图 3 骨皮质图像灰度直方图
Fig.3 Gray histogram image of the bone cortex

1.3 CT 骨皮质图像的特征提取

图像的纹理特征描述了在图像中反复出现的局

部模式和它们的排列规则,反映了宏观意义上灰度变化的一些规律;图像的纹理可以定义为规律性或随机性重复显示的某种图像基元^[9]。提取纹理的方法有很多,其中灰度共生矩阵得到了广泛的应用。

灰度共生矩阵是描述在 θ 方向上,相隔 d 像元距离的一对像元,分别具有灰度 i 和 j 的概率。其元素可记为 $P(i,j|d,\theta)$,当 θ 和 d 选定时,也可简记为 $P_{i,j}$ 。灰度共生矩阵是一个对称矩阵,其阶数由图像中的灰度决定。由于通过 DCMTK 的转换有 256 级灰度,故其灰度共生矩阵大小为 256×256 。一般定义 $0^\circ, 45^\circ, 90^\circ, 135^\circ$ 4 个方向的灰度共生矩阵。通过多次试验比较,确定下述 4 个由灰度共生矩阵衍生的分割效果较好的参量:

熵

$$\text{ENTROPY} = - \sum_i \sum_j p(i,j) \log p(i,j) \quad (2)$$

对比度(惯性矩)

$$\text{CONTRAST} = \sum_i \sum_j (i-j)^2 p(i,j) \quad (3)$$

角二阶矩(能量)

$$\text{ENERGY} = \sum_i \sum_j p(i,j)^2 \quad (4)$$

逆差矩(同质性)

$$\text{HOMOGENITY} = \sum_i \sum_j \frac{1}{1 + (i-j)^2} p(i,j) \quad (5)$$

对 ROI 中随机选择 5 000 个像素点,以该像素为中心,选取 $s = 11$ 的窗口为子图像,设参数为 $d = 1$,通过计算该子图像的灰度共生矩阵,分别统计该

灰度共生矩阵的 4 个纹理特征, 然后进行归一化。其导师信号是通过当前像素点的行号和列号找到在手工分割图像中的位置, 并根据位置对其进行标号(骨皮质为 1; 非骨皮质为 -1), 边缘像素的纹理特征采用最近邻像素的纹理特征进行填充。

1.4 BP 神经网络的搭建与结果实现

BP 神经网络是使用了误差反向传播算法进行训练的多层前馈网络。BP 算法的基本思想是, 学习过程由信号的正向传播与误差的反向传播两个过程组成。正向传播时, 输入样本从输入层传入, 经各隐层逐层处理后, 传向输出层。若输出层的实际输出与期望输出(教师信号)不符, 则转入误差的反向传播阶段。误差反向传播是将输出误差以某种形式通过隐层向输入层逐层反传, 并将误差分摊给各层的所有单元, 从而获得各层单元的误差信号, 此误差信号即作为修正各单元权值的依据。这种信号正向传播与误差反向传播的各层权值调整过程, 是周而复始地进行的。权值不断调整的过程, 也就是网络的学习训练过程。此过程一直进行到网络输出的误差减少到可接受的程度。或进行到预先设定的学习次数为止^[9]。

如图 4 所示, 该神经网络由 3 层组成, 其中输入层包含 17 个节点, 它们与输入的纹理特征矢量相对应; 输出层包含 1 个节点, 其输出层与分类区域相对应; 在兼顾效率和精度的原则下, 隐藏神经元的数目可由以下经验公式确定:

$$m = \sqrt{n \times l} \quad (6)$$

式中: m 为隐藏层节点数, n 为输入层节点数, l 为输出层节点数。BP 神经网络采用 OpenCv 2.0 的 CvANN_MLP 类来实现, 包含构造、训练、保存、预测、加载等方法。

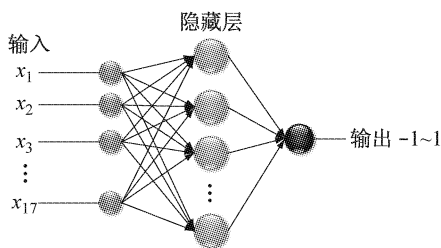


图 4 BP 神经网络结构图

Fig.4 BP neural network structure

1.4.1 训练样本 骨皮质训练样本和非骨皮质训

练样本已从手工分割图像的 ROI 区中获得。若将这些计算得到的像素纹理特征量, 经过归一化处理, 即可获得神经网络某个像素的输入向量, 而对应的期望输出: 骨皮质训练样本为 1, 非骨皮质训练样本为 -1。

1.4.2 训练模式 对神经网络进行训练, 激励函数为 SIGMOID。训练次数也是一个比较重要的参数, 训练次数过少, 存在网络参数调整不够充分, 训练结果达不到要求的问题而训练次数过多, 则网络参数在训练次数尚未到达时可能已经调整充分。因此, 要在保证网络充分训练的前提下尽量减少训练次数。

1.4.3 识别模式 神经网络训练完成后, 再对 ROI 区所有像素进行识别: 识别结果为像素灰度值小于或等于某阈值的像素为非骨皮质区域像素; 大于该阈值的像素输入训练后的神经网络进行判断。然后将骨皮质区域像素值设置为 1, 将非骨皮质区域像素值域置为 -1 来将 CT 灰度图像转变为二值图像, 即可清晰地识别骨皮质。

1.4.4 图像分割 识别过程完成后, 骨皮质图像已转换为二值图像。由于 ROI 区可能有些与骨皮质不相连的组织因性质与骨皮质相近而当作骨皮质部分保留了下来, 为了消除这些非骨皮质组织影像, 以所获的各层骨皮质样本的重心为种子点, 利用简单的区域增长法来获取骨皮质部分的影像, 即可实现最终的分割。

2 结果分析

本文所采用的 BP 神经网络采用的网络含有 3 个隐含层, 输入为由前级网络所获得的归一化特征参数, 输出按分割结果的种类数以 0/1 进行编码。用向后传播算法进行训练 BP 网络时, 学习速率取值为 0.2, 动态因子为 0.1。如表 1 所示, 在实验的训练过程中, 注意到训练次数在 500 次左右之后网络学习的误差变化不大, 故训练次数设为 500。训练样本集为 3 组各 60 幅 512×512 大小的髌骨图像。测试样本也为 3 组各 30 幅髌骨图像, 正确率达到 90% 左右。

由表 2 和图 5 可知, 用 BP 神经网络进行骨皮质分割的时间性能上是符合实际应用的需求。针对不同层面的骨 CT 图像, 分割所消耗时间约在 5 s。

表 1 BP 网络对骨皮质进行分割的结果

Tab.1 Results of classifying bone cortex using BP neural network

试验号	BP 训练次数	训练集识别率/%	测试样本识别率/%
1	485	88.50	89.56
2	492	98.39	90.15
3	500	99.42	96.67

表 2 基于 BP 神经网络分割消耗时间

Tab.2 Time cost for segmentation using BP neural network

获取特征值 时间/s	网络训练 时间/s	分割过程平 均耗时/s	分割过程最 大耗时/s	分割过程最 小耗时/s
29.73	83.38	5.85	9.98	2.89

图 6(a)是骨科 CT 图像,可知骨皮质与周围区域界限较明显,灰度值差异较大。但边缘不够平滑,轮廓信息不明显。图6(b)是提取纹理特征及灰度

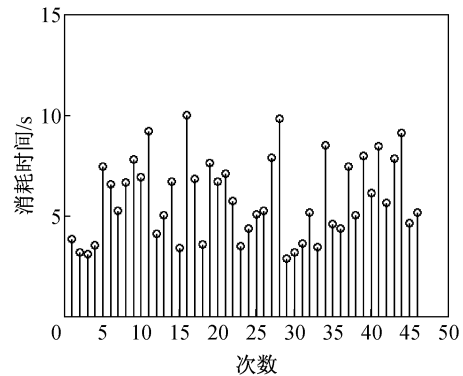
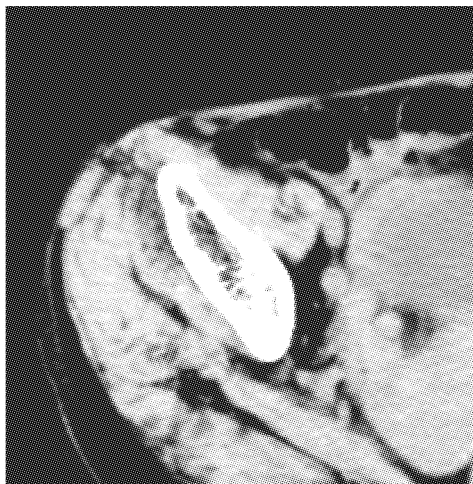


图 5 神经网络分割图像所消耗的时间

Fig.5 Time cost for the neural network segmentation

值信息作为输入参数的神经网络分割结果。分割结果形状与骨皮质真实形状相似,经临床医生鉴别,实验图像的分割结果均较好反映了骨皮质的形态特征。



(a) 原始 CT ROI 图像



(b) 神经网络分割结果

图 6 骨皮质分割结果

Fig.6 Results of the bone cortex segmentation

(a) CT image of ROI, (b) The neural network segmentation result

3 结论

从临床医用 CT 图像有效分割出骨皮质,再通过测量骨皮质的相关形态学参数,为医生判断病人骨质疏松症状和骨折发生几率提供有效的临床数据支持。骨皮质的有效分割,也为后续的骨骼三维重建打下基础,是研究骨骼形态的重要前提。

本文首先利用 CT 骨皮质图像灰度、形状相关性来自动获取骨皮质的神经网络训练样本;然后运用纹理分析及 BP 神经网络实现骨皮质图像的分割,

实验结果证明该方法是有用的,但当骨皮质与周围组织相互交织时,骨皮质边界的细节较难体现,而且神经网络的训练效率也有待进一步提高;另外,目前对分割结果有效性的评估主要依赖于临床医生的临床经验,如何从临床的角度对有效性进行定量定性的分析也是一个值得研究的问题。

参考文献:

[1] Stathopoulos KD, Katsimbri P, *et al.* Age-related differ-

- ences of bone mass, geometry, and strength in treatment-naïve postmenopausal women. A tibia pQCT study [J]. *J Clin Densitom*, 2011, 14(1): 33-40.
- [2] 李晓捷, 侯永福, 李晋川, 等. 大鼠胫骨骨折固定术后同侧股骨骨密度和生物力学性能的变化[J]. *医用生物力学*, 2011, 26(5): 471-475.
- Li XJ, Hou YF, Li JC, *et al.* Changes of bone mineral density and biomechanical properties of the femur after ipsilateral tibia fracture and fixation in rats [J]. *J Med Biomech*, 2011, 26(5): 471-475.
- [3] Georgiadis P, Cavouras D, Kalatz I, *et al.* Enhancing the discrimination accuracy between metastases, gliomas and meningiomas on brain MRI by volumetric textural features and ensemble pattern recognition methods [J]. *Magn Resonance Imaging*, 2009, 27(1): 120-130.
- [4] Buie HR, Campbell GM, Klinck RJ, *et al.* Automatic segmentation of cortical and trabecular compartments based on a dual threshold technique for in vivo micro-CT bone analysis [J]. *Bone*, 2007, 41(4): 505-515.
- [5] Gelaude F, Vander Sloten J, Lauwers B. Semi-automated segmentation and visualisation of outer bone cortex from medical images [J]. *Comput Methods Biomech Biomed Engin*, 2006, 9(1): 65-77.
- [6] Linguraru MG, Sandberg JK, Li Z, *et al.* Automated segmentation and quantification of liver and spleen from CT images using normalized probabilistic atlases and enhancement estimation [J]. *Med Phys*, 2008, 37(2): 771-783.
- [7] Ceylan M, Özbay Y, Uçan ON. A novel method for lung segmentation on chest CT images; Complex-valued artificial neural network with complex wavelet transform [J]. *Turk J Elec Eng Comp Sci*, 2010, 18(4): 613-623.
- [8] Zhao YQ, Zan YL, Wang XF, *et al.* Fuzzy C-means clustering-based multilayer perceptron neural network for liver CT images automatic segmentation [C]//Chinese Control and Decision Conference. Xuzhou, China: [s. n.], 2010: 3423-3427.
- [9] Liang TK, Tanaka T, Nakamura H, *et al.* A neural network based computer-aided diagnosis of emphysema using CT lung images [C]//SICE Annual Conference. Takamatsu, Japan: [s. n.], 2007: 703-709.