

文章编号:1004-7220(2011)02-0150-08

## 两种椎弓根螺钉钉道强化技术在 骨质疏松绵羊椎体的应用

崔轶, 雷伟, 刘达, 吴子祥, 石磊, 刘绪立

(第四军医大学西京医院 骨科, 西安 710033)

**摘要:** **目的** 应用绵羊骨质疏松椎体标本比较两种骨水泥强化技术对椎弓根螺钉固定强度的影响。**方法** 经体外脱钙建立绵羊骨质疏松椎体标本 40 节, 完全随机分为 A 组(单纯螺钉组); B 组(低剂量整体强化组); C<sub>1</sub> 组(低剂量局部强化组); C<sub>2</sub> 组(高剂量局部强化组)。骨密度(bone mineral density, BMD)检测;螺旋 CT 及 MicroCT 的影像学观察;测试最大轴向拔出力( $F_{max}$ )及能量吸收值( $E$ )。**结果** 各组 BMD 下降约 25%~30% ( $P>0.05$ ), 成功建立骨质疏松椎体模型。影像学观察: B 组螺钉完全被骨水泥包裹, 形成“骨-骨水泥-螺钉”界面; C<sub>2</sub> 组螺钉周围骨水泥呈局部对称分布, 形成“骨-螺钉”和“骨-骨水泥-螺钉”的共存界面。B, C<sub>1,2</sub> 组椎体的  $F_{max}$  及  $E$  均显著高于 A 组 ( $P<0.05$ ); B, C<sub>2</sub> 组椎体的  $F_{max}$  及  $E$  均明显高于 C<sub>1</sub> 组 ( $P<0.05$ ); B, C<sub>2</sub> 组椎体间  $F_{max}$  及  $E$  无显著性差异 ( $P>0.05$ )。**结论** 钉道整体强化及局部强化技术均能显著提高骨质疏松情况下椎弓根螺钉的固定强度;钉道局部强化技术通过提高注射剂量, 可以达到与整体强化技术相近的强化效果。

**关键词:** 骨质疏松; 钉道强化; CT 扫描; 力学测试; 椎体体外脱矿化模型; 生物力学

中图分类号: R 318.01 文献标志码: A

## Application of two different pedicle screw augmentation techniques used for *in vitro* sheep osteoporotic vertebra model

CUI Yi, LEI Wei, LIU Da, WU Zi-xiang, SHI Lei, LIU Xu-li (Department of Orthopaedic Surgery, Xijing Hospital, the Fourth Military Medical University, Xi'an 710033, China)

**Abstract: Objective** To determine the effects of the two kinds of pedicle screws with cement augmentation used for *in vitro* sheep osteoporotic vertebra model. **Method** Forty osteoporosis specimens of lumbar vertebrae demineralized by decalcification solution were complete randomly divided into four groups including Group A (only screw), Group B (whole trajectory filled with PMMA), Group C<sub>1</sub> (partial trajectory filled with PMMA) and Group C<sub>2</sub> (partial trajectory filled with PMMA). Osteoporosis specimens from four groups were tested by bone mineral density (BMD) and observed by spiral CT and MicroCT. The maximum force and energy absorption of pedicle screw were tested. **Results** BMD in each group were averagely declined about 25%~30% ( $P>0.05$ ), so osteoporotic vertebrae model was successfully established. Spiral CT and MicroCT showed that screw of Group B was fully surrounded by PMMA, which constituted screw-PMMA-bone interface, while screw of Group C<sub>2</sub> was partially surrounded by PMMA, which constituted partial screw-bone and partial screw-PMMA-bone interface. The axial pull-out test showed that the maximum force ( $F_{max}$ ) and its energy absorption in Group B, C<sub>1,2</sub> were significantly higher than those in Group A ( $P<0.05$ ), those in Group B, C<sub>2</sub> were higher than those in Group C<sub>1</sub> ( $P<0.05$ ), and those in Group B and Group C<sub>2</sub> had no significant difference ( $P>0.05$ ). **Conclusions** Both the whole and partial pedicle screw augmentation can significantly improve the strength of pedicle screw in the context of osteoporosis. The latter not only formed a special whole interface consisting of partial “screw-bone” and partial

收稿日期:2010-10-13; 修回日期:2010-12-16

基金项目:国家高技术研究发展计划(863 计划)(2007AA02Z468)。

通讯作者:雷伟, Tel: (029) 84771011; E-mail: leiwei@fmmu.edu.cn。

screw-CSC-bone interface, but produced the strengthening effect equivalent to the former by increasing injection doses of PMMA.

**Key words:** Osteoporosis; Pedicle screw augmentation; CT scans; Mechanical testing; *In vitro* demineralized vertebra model; Biomechanics

椎弓根螺钉内固定技术是脊柱外科领域最常用的脊柱后路内固定方法。在临床的应用中发现,随着患者骨质疏松程度的加重,椎弓根螺钉松动率显著增高<sup>[1]</sup>。因此,提高骨质疏松情况下椎弓根螺钉固定强度已成为国内外研究热点之一。为解决这一问题,目前临床上常用的方法包括<sup>[2-6]</sup>:改进椎弓根螺钉设计和应用钉道强化技术。目前,应用生物强化材料进行钉道强化技术已取得较好的临床效果。然而,根据固化材料灌注方式的不同将钉道强化技术主要分为:钉道整体强化技术和钉道局部强化技术。针对两项技术在骨质疏松情况下对椎弓根螺钉的固定强度影响的比较研究,至今尚无相关报道。因此,本实验采用骨质疏松椎体体外模型,进行钉道整体强化技术和钉道局部强化技术对骨质疏松情况下椎弓根螺钉固定强度的比较研究。

## 1 材料和方法

### 1.1 材料和设备

选用(3±0.5)岁新鲜绵羊腰椎(L1~L5)40节,X线和骨密度检查均无骨质疏松、先天性畸形、骨折等病变;去除椎体周围韧带及椎间盘,分离成单个椎体。分析纯级盐酸(HCL)由中科院白银高新技术产业园生产提供,微量注射泵(PERFUSOR/COMPACT, B. BRAUN, 德国);特制的短尾椎弓根螺钉及灌注固定器(山东威高骨科材料有限公司生产);特制的空心侧孔丝攻(山东威高骨科材料有限公司生产),由套筒和内芯两部分组成;Lunar Corp型双能X线吸收骨密度(bone mineral density, BMD)仪(Madison, WI, 美国);explore Locus SP型显微CT(Healthcare, GE, 美国);AG-IS型生物力学测试机(日本岛津公司生产)。

### 1.2 骨质疏松体外模型的建立

先将40节绵羊椎体完全随机分为4组,采用微量注射泵向椎体内灌注和整个椎体浸泡盐酸脱钙液的方法,对绵羊椎体进行4h脱钙处理,建立骨质疏松体外模型<sup>[7-8]</sup>。严格操作步骤,减小组间和组内误

差。采用双能X线吸收骨密度仪检测各组脱钙前后BMD的变化。

### 1.3 实验分组及方法

实验前24h,将冷冻的40节脱钙后绵羊椎体取出,20℃室温下自然解后,完全随机分为4组,10节/组:

A组(单纯螺钉组)。用空心侧孔丝攻制备钉道后,对钉道不进行任何处理,直接拧入螺钉。

B组(低剂量整体强化组)。用空心侧孔丝攻制备钉道后,将调制好的聚甲基丙烯酸甲酯PMMA 0.4 mL(粉液比2:1配制)用注射器直接注满整个钉道内,再拧入螺钉。

C<sub>1</sub>组(低剂量局部强化组)。用空心侧孔丝攻经椎弓根拧入钉道,然后拔出丝攻内芯,再将调制好的相同浓度的PMMA(0.4 mL)(粉液比2:1配制)通过空心侧孔丝攻的中空和侧孔部分,注入钉道周围的骨质中,然后将内芯拧入,将残留于丝攻内部的PMMA挤入钉道周围的骨质中,再旋出丝攻,并拧入螺钉。

C<sub>2</sub>组(高剂量局部强化组)。与低剂量局部强化组相同的操作步骤,且PMMA的注射量为0.7 mL。

实验中使用的空心侧孔丝攻是改进型的空心侧孔丝攻,其包括套筒和内芯两部分,同时套筒上所有相邻侧孔呈180°对称分布,且隔一螺道分布。4组中均采用人字峰顶点法与棘突约成40°角方向制备钉道,深度为20 mm。每个椎体的双侧椎弓根均拧入椎弓根螺钉。然而,在进行该项技术操作时应注意注射PMMA、丝攻旋出及螺钉拧入的时机。注射PMMA应在其处于稀粥状和牙膏状的交界状态时进行注射,当注射完毕后,不应立刻旋出,待1~2 min之后缓慢旋出丝攻,然后再拧入螺钉,这样可以避免因丝攻及螺钉在旋出或旋入,螺钉周围的PMMA分布范围及面积出现显著变化而改变其局部分布。

### 1.4 影像学观察

#### 1.4.1 螺旋CT扫描与重建

将A、B、C<sub>2</sub>各组椎体呈垂直位放置,然后设定

表1 A、B、C<sub>1,2</sub>组椎体脱钙前后骨密度(BMD)及其下降率情况( $n=10, \bar{x} \pm s$ )Tab.1 BMD before and after decalcification and its declining rate in Group A,B,C<sub>1,2</sub> ( $n=10, \bar{x} \pm s$ )

分组	脱钙前 BMD/(g·cm <sup>-1</sup> )	脱钙后 BMD/(g·cm <sup>-1</sup> )	BMD 下降率/%
单纯螺钉组(A组)	0.93 ± 0.05	0.66 ± 0.05	29.0 ± 0.02
低剂量整体强化组(B组)	0.92 ± 0.03	0.64 ± 0.04	29.8 ± 0.03
低剂量局部强化组(C <sub>1</sub> 组)	0.94 ± 0.05	0.68 ± 0.05	27.6 ± 0.02
高剂量局部强化组(C <sub>2</sub> 组)	0.91 ± 0.04	0.66 ± 0.04	27.8 ± 0.02
<i>F</i>	0.47	0.96	1.67
<i>P</i>	0.71	0.43	0.19

螺旋 CT 扫描参数:层厚 2 mm、层间距 1 mm 进行二维及三维扫描。

#### 1.4.2 MicroCT 扫描与重建

从 A、B、C<sub>2</sub> 各组中随机抽取 2 个椎体,用牙科齿锯将含有螺钉的两侧椎弓根处骨质修成条柱状,并制成直径为 8~10 mm,长度 25 mm 的钉道标本。分别将标本放入 MicroCT 样本杯中,在相同的条件下进行三维 CT 扫描重建,扫描分辨率 14 μm。扫描结束后,采用 GE 公司的配套软件将螺钉及其周围骨质进行三维重建,从横截面及纵向上观察螺钉、骨质及骨水泥三者的空间分布关系(注:由于 C<sub>1</sub>、C<sub>2</sub> 组均是采用相同的强化注射方法,故仅选用 C<sub>2</sub> 组的椎体进行螺钉周围 PMMA 分布情况的影像学观察)。

#### 1.5 轴向拔出力试验

A、B、C<sub>1,2</sub> 各组随机抽取 8 个椎体进行轴向拔出力试验。将椎体安装在自制夹具上,保持螺钉轴向受力。用日本岛津 AG-IS 系列生物力学测试机,以 5 mm/min 的速度轴向牵拉,直至螺钉被拉出,记录各组椎体的最大轴向拔出力( $F_{max}$ )及其能量吸收值。螺钉被拔出的标准是位移-拔出曲线到最高点后随即明显下降。实验机的载荷信号由计算机数据采集系统记录,并由相应的测试软件计算出螺钉的最大轴向拔出力及拔出的能量吸收值。实验过程中用生理盐水保持标本处于湿润状态。选取双侧椎弓根螺钉的最大轴向拔出力( $F_{max}$ )及其能量吸收值的平均值为测试结果。

## 2 结果

### 2.1 骨密度检测

根据单因素方差分析显示(见表1):脱钙前实验各组间椎体骨密度无显著差异,无统计学意义;经盐酸脱钙处理后,经 4 h 脱钙后各组椎体 BMD 分别

下降约 29%、29.8%、27.6% 和 27.8%,各组间 BMD 无显著差异,无统计学意义。根据骨质疏松的诊断标准<sup>[9-10]</sup>,实验各组的椎体均符合骨质疏松的诊断。

### 2.2 螺旋 CT 扫描

#### 2.2.1 二维影像观察

如图 1 所示,单纯螺钉组:未进行钉道强化,螺钉周围为椎体及椎弓根处骨质,无 PMMA 分布;低剂量整体强化组:PMMA 将椎弓根螺钉严密包裹,且将螺钉骨质分隔开,形成“骨质-PMMA-椎弓根螺钉界面”;高剂量局部强化组:通过局部注射的方法,在加大 PMMA 的注射量后,可见椎弓根螺钉周围的 PMMA 依然保持局部分布,不完全包裹螺钉,且向螺钉周围骨质突起。但螺钉、PMMA 及骨质三者的空间结构关系仍需要进一步的三维观察才能明确。

图1 A、B、C<sub>2</sub>组椎体的 CT 平面图Fig.1 Two-dimensional CT coronal plane graph of vertebrae in Group A,B,C<sub>2</sub>

#### 2.2.2 三维影像观察

如图 2 所示,单纯螺钉组:未进行钉道强化,螺钉周围为椎体及椎弓根处骨质,无 PMMA 分布;低剂量整体强化组:对整个椎弓根钉道进行强化后,可见 PMMA 分布于整个钉道,并将整个螺钉严密包裹;高剂量局部强化组:将 PMMA 经空心侧孔丝攻灌注入钉道内,PMMA 在钉道形成局部凸起状深入椎体及椎弓根处骨质中。

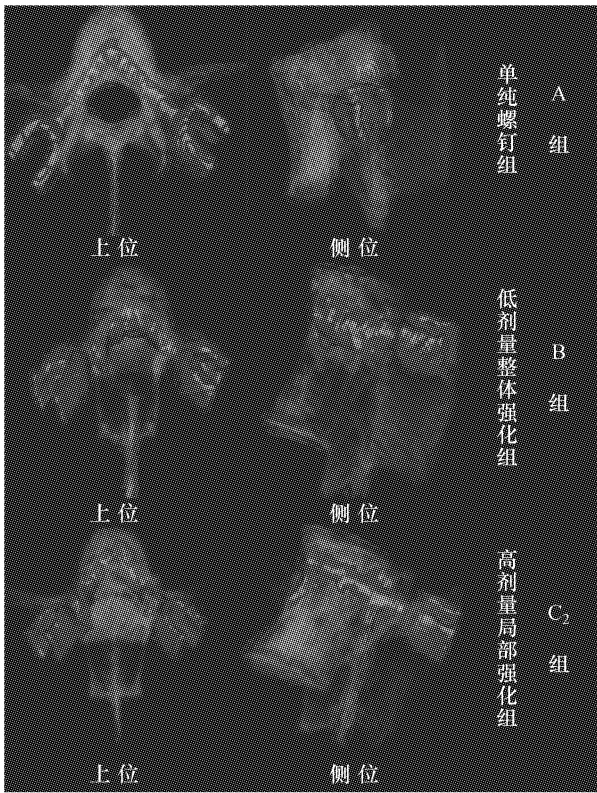


图2 A、B、C<sub>2</sub>组椎体CT三维重建图(图中蓝色代表椎弓根螺钉或螺钉与骨水泥的混合物,灰色代表脊椎)

Fig.2 Three-dimensional reconstruction image of vertebra in Group A,B,C<sub>2</sub> (Blue represents pedicle screw or mixture of screws and bone cement, and grey represents the spine)

### 2.3 MicroCT 扫描与重建

横截面上观察:单纯螺钉组,螺钉与周围骨质紧密接触,螺钉周围无PMMA分布,形成“骨-螺钉”的交界面;低剂量整体强化组,整个椎弓根钉道进行强化后,可见PMMA将整个螺钉严密包围,形成“骨-PMMA-螺钉”界面,使得螺钉与骨质之间无法直接接触,钉骨之间存在二次界面;高剂量局部强化组,螺钉周围PMMA呈局部对称分布,且形成部分为“骨-PMMA-螺钉”和部分为“骨-螺钉”共存的界面,避免了螺钉被PMMA完全包裹。

整体外观可见:单纯螺钉组,螺钉周围完全为骨质包裹;低剂量整体强化组,螺钉被PMMA严密包裹,螺钉无法与骨质直接接触;高剂量局部强化组,PMMA在螺钉周围呈条带状局限地分布在螺钉周围,而螺钉部分表面则与骨质直接接触。

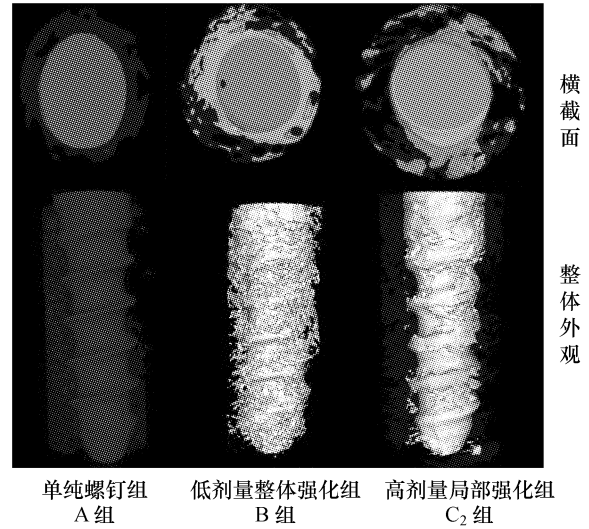


图3 A、B、C<sub>2</sub>组椎体MicroCT横截面及外观图(图中蓝色代表椎弓根螺钉,白色代表PMMA,红色代表螺钉周围的骨质)

Fig.3 A cross-section and overall appearance MicroCT graph of vertebra in Group A,B,C<sub>2</sub> (Blue represents pedicle screw, white represents PMMA, and red represents bone substance around the pedicle screw)

### 2.4 轴向拔出力试验

单因素方差分析表明(见表2):椎弓根钉道经PMMA强化后,低剂量整体强化组,低剂量局部强化组及高剂量局部强化组各组椎体的 $F_{max}$ 及 $E$ 均高于单纯螺钉组,且有统计学意义;在相同注射剂量的情况下,低剂量整体强化组椎体的 $F_{max}$ 及 $E$ 高于低剂量局部强化组,且有统计学意义;当提高PMMA的注射剂量后,高剂量局部强化组椎体的 $F_{max}$ 与低剂量整体强化组椎体的 $F_{max}$ 及 $E$ 无显著性差异,且无统计学意义。

## 3 讨论

### 3.1 骨质疏松体外模型为生物力学测试提供较好的实验平台

选择和建立一个能够较好模拟人体骨质疏松状态下相关临床疾病状态的动物模型是开展骨质疏松病因和临床研究的关键。目前骨质疏松模型的研究大多限于活体动物,绵羊已经被证实骨科的实验研究中具有非常重要价值,适合做为骨质疏松大动物模型,但是其存在建模周期长,至少需要6个月饲养等诸多缺点<sup>[11-12]</sup>。因此,需要短期对椎弓根螺钉固定强度进行生物力学评价,用骨质疏松动物

活体模型耗时且无法及时反馈给研究者实验结果,延长了研究周期。故建立一个快速、简便、骨质疏松程度可控,且满足脊柱生物力学研究需要的骨质疏松性体外模型就显得非常有必要。

表2 各组椎弓根螺钉的最大轴向拔出力( $F_{\max}$ )及其能量吸收值( $E$ )( $n=10, \bar{x} \pm s$ )

Tab.2 The maximum axial pullout strength of pedicle screw ( $F_{\max}$ ) and its energy absorption value ( $E$ ) in Group A, B, C<sub>1,2</sub> ( $n=10, \bar{x} \pm s$ )

分组	$F_{\max}/N$	$E/J$
A组	383.57 ± 44.18	0.98 ± 0.20
B组	980.60 ± 113.02**	3.06 ± 0.52**
C <sub>1</sub> 组	621.80 ± 52.19#	1.59 ± 0.22#
C <sub>2</sub> 组	973.23 ± 115.59#*&	2.90 ± 0.19#*&

# $P < 0.05$  vs A; & $P > 0.05$  vs B; \* $P < 0.05$  vs C<sub>1</sub>

目前就如何建立用于生物力学研究的体外骨质疏松模型已成为国内外研究的新方向<sup>[13-16]</sup>。Atilla等<sup>[13]</sup>提出用微量注射泵交替经单侧小牛脊椎椎弓根向椎体内部灌注盐酸脱钙液,使得小牛椎体的BMD及力学下降。本课题组在国内外研究的基础上<sup>[15-16]</sup>,提出采用微量注射泵将3%稀盐酸经双侧椎弓根注射入绵羊椎体内部,同时辅助性浸泡腰椎外侧皮质骨模拟体内脱钙的方法<sup>[7-8]</sup>,通过调整脱钙时间,可快速、可控地建立不同BMD水平骨质疏松标本。研究发现<sup>[7-8]</sup>:经过2、4、6h的脱钙处理,可建立BMD分别下降约10%~25%、25%~35%、>35%的椎体标本。根据骨量丢失百分率(%)诊断法作为人骨质疏松的诊断标准<sup>[9-10]</sup>,通过体外脱钙建模的方法,可分别建立骨量减少、骨质疏松及严重骨质疏松的椎体标本。运用MicroCT及硬组织切片观察发现<sup>[7-8]</sup>,椎体的松质骨和皮质骨均出现骨质疏松样结构变化,即骨小梁变薄、间距增宽、孔隙率增加及皮质骨变薄,同时相关的空间结构参数亦出现相应的下降。力学测试发现其 $F_{\max}$ 及其能量吸收值随着BMD数值的下降而下降,且有统计学意义。因此,本实验运用微量注射泵对椎体内部进行灌注及椎体表面浸泡脱钙液的方法,经4h脱钙处理,可建立BMD下降25%~35%的椎体,符合骨质疏松椎体的诊断。

尽管所建立的模型不能完全模拟生理状态下的

骨质疏松,且更类似于骨软化的状态;然而从生物力学的角度分析,本研究的模型可较好地模拟骨质疏松活体动物椎体的生物力学变化,是能够满足脊柱生物力学研究要求的骨质疏松性模型。为在骨质疏松状态下进行钉道强化技术的应用研究提供较为可靠的力学测试平台,亦可为进一步的体内动物实验提供参考依据。

### 3.2 钉道强化技术对骨质疏松情况下椎弓根螺钉固定强度的影响

椎弓根螺钉内固定技术已经被广泛应用于脊柱外科,并已取得良好的临床效果。然而,当应用于骨质疏松症患者,螺钉与骨质的交界面容易出现剥离,导致术后螺钉松动及拔出的风险增加<sup>[17]</sup>。因此,如何提高骨质疏松情况下椎弓根螺钉的固定强度,即加大螺钉与骨质间的握持力,是目前研究的热点。针对上述情况,目前的研究主要集中在椎弓根螺钉设计的改进和椎弓根螺钉钉道的强化等方面<sup>[2-6]</sup>。螺钉设计的改进主要包括:增加螺钉的直径和长度、改进螺钉的外形(如膨胀式椎弓根螺钉)等;虽然可以显著提高螺钉固定的稳定性,但是针对骨质疏松或严重骨质疏松的患者,单纯应用改进的椎弓根螺钉亦无法有效的提高螺钉的固定强度<sup>[18-21]</sup>。因而,对骨质疏松引发的脊柱疾病,采用钉道强化技术是目前临床治疗的趋势。而钉道强化技术增强螺钉固定强度的效果已经得到了众多实验研究及临床应用的证实<sup>[7-9]</sup>。根据固化材料灌注方式的不同,钉道强化技术可主要分为钉道整体强化技术与钉道局部强化技术。

#### 3.2.1 钉道整体强化技术

钉道整体强化技术是将固化材料直接注射入预置好的钉道内,然后拧入螺钉,螺钉拧入时可将固化材料挤压入周围骨质中,提高螺钉周围骨质的强度及骨密度,并形成“螺钉-固化材料-骨质”的交界面,从而达到提高螺钉稳定性的目的。其强化效果已在许多实验及临床研究多中得到验证<sup>[1,22-23]</sup>。笔者在研究中亦发现经整体强化后的椎体,其 $F_{\max}$ 较单纯螺钉组显著提高,增加近3倍。但是,由于整个钉道被固化材料所填充,当螺钉拧入时挤压固化材料,可将固化材料向钉道周围骨质蔓延,而处于椎体后柱与椎弓根之间钉道内的固化材料,受到压力后在骨质中的流动及分布不宜控制,容易向椎管内及椎体

外渗漏,其中低剂量整体强化组中出现 2 例 PMMA 向椎管内渗漏,而高剂量局部强化组仅 1 例,低剂量局部强化组无渗漏发生。通过螺旋 CT 及 MicroCT 观察发现 PMMA 完全而严密地包裹螺钉,并形成“螺钉-PMMA-骨质”的交界面,PMMA 将骨质与螺钉完全隔开,使得螺钉与骨质不能直接接触。在螺钉与骨质之间形成二次界面,由于螺钉无法与骨质直接接触,不能给骨质以直接应力刺激,阻碍了界面的骨性愈合,难以获得长期的生物性稳定<sup>[24]</sup>,容易发生螺钉松动或拔出。因此,可以推断如果在动物体内进行钉道整体强化,PMMA 严密包裹螺钉将影响其远期固定效果。生物力学测试过程中发现:将整体强化组中椎弓根螺钉拔出后,螺钉周围仍有 PMMA 及骨质的混合物,说明螺钉与 PMMA 及骨质的混合物结合紧密,且拔出过程中有骨质破坏。因此,钉道整体强化技术常会导致翻修时取钉困难,引起骨质破坏,有待进一步的改进。

### 3.2.2 钉道局部强化技术

目前,为解决固化材料与螺钉的完全包裹及渗漏的问题,杨述华等<sup>[25]</sup>通过向空心侧孔螺钉中空部分和钉道内注射 PMMA 可明显改善螺钉的稳定性;此种方法虽能在一定程度上减少 PMMA 向椎弓根外或椎管内溢出,但仍属于钉道的整体固化,螺钉内和钉道内的 PMMA 紧密相连,并从螺钉的内部和外部将其严密包裹,势必会导致取钉困难及取钉时骨质破坏等问题,而空心侧孔螺钉为中空结构,其抗疲劳强度有待进一步的实验证明。McKoy 等<sup>[26]</sup>设计的带侧孔的插套管螺钉和 Takigawa 等<sup>[27]</sup>设计的带护套的螺钉,通过结合 PMMA 可以明显提高螺钉的稳定性,但上述两种方法中均是从改进螺钉的设计方面着手,螺钉的实心设计被改变,势必会影响螺钉在体内的抗疲劳性能。因此,刘达、雷伟等<sup>[28-29]</sup>提出钉道局部固化的理念,并设计出一种空心侧孔丝攻,其作用在于既可为下一步螺钉的拧入制备好钉道,又可防止固化材料的倒溢及渗漏,同时通过丝攻灌注固化材料,使得固化材料的在钉道内呈局部分布,避免了骨水泥将螺钉严密包裹,为临床上解决强化钉道、提高螺钉固定强度与翻修时螺钉取出困难及对周围骨质破坏之间的矛盾提供了一个新的思路。刘达、雷伟等<sup>[28-29]</sup>在正常骨质的山羊椎体上,进行钉道整体固化及局部固化研究,发现注射相同

剂量硫酸钙骨水泥(CSC)的情况下,钉道整体固化组和局部固化组较空白对照组均能显著提高椎弓根螺钉的固定强度,且整体固化组螺钉的固定强度要优于局部固化组,局部固化组形成了一种特殊的部分“螺钉-骨质”和部分“螺钉-CSC-骨质”共存的整体界面,为减少螺钉取出时对周围骨质的破坏提供了一个良好的前提条件,同时部分的“骨质-螺钉”界面为早期而全面的骨性愈合奠定了良好的基础。

CSC 是一种新型的具有良好固化效果且可吸收性强的固化材料,是否将其广泛运用到临床上还有待进一步的研究。但是临床上最常使用的骨水泥则是 PMMA,而 PMMA 包裹螺钉紧密导致取钉困难以及向椎管内渗漏引起相应神经症状<sup>[23,30-31]</sup>,这些并发症深深困扰着广大医疗工作者。目前,临床上需要运用固化材料进行钉道强化的大多数是骨质疏松患者,而正常骨质或骨量稍微下降的患者,可以通过普通椎弓根螺钉或膨胀式椎弓根螺钉等即可实现坚强内固定。因此,本课题组利用自行设计的空心侧孔丝攻对骨质疏松椎体标本椎弓根钉道进行 PMMA 局部强化,目的在于不仅要增强椎弓根螺钉的固定强度,亦要防止 PMMA 倒溢及渗漏,同时 PMMA 形成局部凸起状分布,避免螺钉被 PMMA 严密包裹,减少相应并发症。研究发现:在骨质疏松情况下,改进型空心侧孔丝攻可较好地防止 PMMA 的倒溢及渗漏,同时使得 PMMA 呈局部凸起状分布于螺钉周围骨质,而非在螺钉与骨质间形成隔离带,部分的“骨质-螺钉”界面为形成早期而全面的骨性愈合奠定了良好的基础。同时 MicroCT 观察发现:高剂量局部强化组 PMMA 在螺钉周围成条带状分布,且较整体强化组薄。推测由于局部强化组 PMMA 经丝攻的侧孔注入椎弓根,且注射的压力要大于整体强化组,PMMA 则经丝攻侧孔深入骨质当中,而螺钉表面的 PMMA 则连接较少,故局部强化组螺钉表面 PMMA 较整体强化组薄。螺旋 CT 扫描亦证实了此推论。

在提高 PMMA 的注射剂量后,高剂量局部强化组螺钉的固定强度与低剂量整体强化组的螺钉固定强度无显著性差异,且有统计学意义。说明钉道局部强化技术不仅可以显著提高椎弓根螺钉的固定强度,亦能减少骨水泥渗漏以及避免骨水泥将螺钉严密包裹,是一种较好的替代钉道整体强化技术的手术技术。然而本实验的相关研究均是在动物椎体脱

矿化模型上进行的力学比较研究,其实验结果不能完全代表生理状态下骨质疏松动物的实验结果,仅具有一定的参考价值。因此需要进一步的骨质疏松动物活体试验及人类骨质疏松椎体的体内体外应用研究。

综上所述,椎弓根钉道整体强化及局部强化技术均能显著提高骨质疏松情况下椎弓根螺钉的固定强度;在注射相同剂量骨水泥情况下,钉道整体强化技术较局部强化技术更能提高螺钉的固定强度。同时钉道局部强化技术既能保持“骨-螺钉”和“骨-骨水泥-螺钉”共存界面,避免螺钉被骨水泥严密包裹,又可以通过提高注射剂量,使得钉道局部强化技术达到与整体强化技术相近的强化效果。因此,本实验采用的两种钉道强化技术具有良好的应用前景。

#### 参考文献:

- [ 1 ] Moon BJ, Cho BY, Choi EY, *et al.* Polymethylmethacrylate-augmented screw fixation for stabilization of the osteoporotic spine: A three-year follow-up of 37 patients [ J ]. *J Korean Neurosurg Soc*, 2009, 46(4) : 305-311.
- [ 2 ] Burval DJ, Mclain RF, Milks R, *et al.* Primary pedicle screw augmentation in osteoporotic lumbar vertebrae: Biomechanical analysis of pedicle fixation strength [ J ]. *Spine (Phila Pa 1976)*, 2007, 32(10) : 1077-1083.
- [ 3 ] Cook SD, Salkeld SL, Stanley T, *et al.* Biomechanical study of pedicle screw fixation in severely osteoporotic bone [ J ]. *Spine J*, 2004, 4(4) : 402-408.
- [ 4 ] 万世勇,雷伟,吴子祥,等. 膨胀式椎弓根螺钉在骨质疏松绵羊体内界面的观察研究 [ J ]. *中国骨质疏松杂志*, 2007, 13(11) : 769-772.
- [ 5 ] Frankel BM, Jones T, Wang C. Segmental polymethylmethacrylate-augmented pedicle screw fixation in patients with bone softening caused by osteoporosis and metastatic tumor involvement: A clinical evaluation [ J ]. *Neurosurgery*, 2007, 61(3) : 531-537, 537-538.
- [ 6 ] Fransen P. Increasing pedicle screw anchoring in the osteoporotic spine by cement injection through the implant. Technical note and report of three cases [ J ]. *J Neurosurg Spine*, 2007, 7(3) : 366-369.
- [ 7 ] 崔轶,雷伟,吴子祥,等. 绵羊椎体骨质疏松性生物力学模型的快速建立 [ J ]. *中国骨质疏松杂志*, 2010, 6(1) : 13-19.
- [ 8 ] 崔轶,雷伟,刘达,等. 不同骨密度绵羊腰椎生物力学模型椎弓根钉道空间结构及其力学性能 [ J ]. *中国脊柱脊髓杂志*, 2010, 20(4) : 281-285.
- [ 9 ] The Chinese diagnostic criteria of primary osteoporosis (Trial) [ S ]. *Journal of Chinese and Western Medicine*, 1999, 19(10) : 639-640.
- [ 10 ] Liu ZH, Pan ZA, Wang SL. A probe into diagnostic standard of primary osteoporosis [ J ]. *Chin J Osteoporos*, 1997, 3(1) : 1-15.
- [ 11 ] Aldini NN, Fini M, Giavaresi G, *et al.* Pedicular fixation in the osteoporotic spine: A pilot in vivo study on long-term ovariectomized sheep [ J ]. *J Orthop Res*, 2002, 20(6) : 1217-1224.
- [ 12 ] 吴子祥,雷伟,胡蕴玉,等. 骨质疏松绵羊模型松质骨及皮质骨的微观结构及力学性能变化的研究 [ J ]. *中国骨质疏松杂志*, 2007, 13(8) : 537-541, 546.
- [ 13 ] 杨彬雷,雷伟,王军,等. 小牛椎体骨质疏松模型的快速建立 [ J ]. *第四军医大学学报*, 2008, 29(12) : 1061-1063.
- [ 14 ] 张智海,沈建雄,吴志宏,等. 骨质疏松性椎体压缩骨折动物模型短期制备方法初探 [ J ]. *美国际创伤杂志*, 2003, 2(2) : 14-16.
- [ 15 ] 张智海,沈建雄,吴志宏,等. 快速制备骨质疏松性椎体压缩骨折动物模型研究 [ J ]. *中国骨质疏松杂志*, 2005, 11(1) : 19-21, 51.
- [ 16 ] Akbay A, Bozkurt G, Igaz O, *et al.* A demineralized calf vertebra model as an alternative to classic osteoporotic vertebra models for pedicle screw pullout studies [ J ]. *Eur Spine J*, 2008, 17(3) : 468-473.
- [ 17 ] Masaya Yazu, Akihiro Kin, Riya Kosaka, *et al.* Efficacy of novel-concept pedicle screw fixation augmented with calcium phosphate cement in the osteoporotic spine [ J ]. *J Orthop Sci*, 2005, 10(1) : 56-61.
- [ 18 ] Cook SD, Salkeld SL, Whitecloud TS, *et al.* Biomechanical evaluation and preliminary clinical experience with an expansive pedicle screw design [ J ]. *J Spinal Dis*, 2000, 13(3) : 230-236.
- [ 19 ] Skinner R, Maybee J, Transfieldt E, *et al.* Experimental pullout testing and comparison of variables in transpedicular screw fixation. A biomechanical study [ J ]. *Spine*, 1990, 15(3) : 195-201.
- [ 20 ] Cook SD, Barbera J, Rubi M, *et al.* Lumbosacral fixation using expandable pedicle screws: An alternative in reoperation and osteoporosis [ J ]. *Spine J*, 2001, 1(2) : 109-114.
- [ 21 ] Brantley AGU, Mayfield JK, Koenman JB, *et al.* The Effects of pedicle screw fit: An in vitro study [ J ]. *Spine*, 1994, 19(15) : 1752-1758.
- [ 22 ] Rennet SM, Ijm TH, Kim WJ, *et al.* Augmentation of pedicular screw fixation strength using an injectable calcium phosphate cement as a function of injection timing and method [ J ]. *Spine*, 2004, 29(11) : 212-216.
- [ 23 ] Frankel BM, D'Agostino S, Wang C. A biomechanical cadaveric analysis of Polymethylmethacrylate—Augmented pedicle screw fixation [ J ]. *J Neurosurg Spine*, 2007, 7(1) : 47-53.
- [ 24 ] Hamblen DL, Carter RL. Sarcoma and total hip replacement [ J ]. *J Bone Joint Surg (Br)*, 1986, 66(5) : 625-627.

- [25] 杨述华,胡勇,陈中海,等. 空心侧孔椎弓根螺钉添加聚甲基丙烯酸甲酯骨水泥的生物力学研究[J]. 中华创伤杂志, 2002,18(1):17-22.
- [26] McKoy BE, An YH. An injectable cementing screw for fixation in osteoporotic bone[J]. J Biomed Mater Res,2000,53(3):216-220.
- [27] Takigawa T, Tanaka M, Konishi H, *et al.* Comparative biomechanical analysis of an improved novel pedicle screw with sheath and bone cement[J]. J Spinal Disord Tech, 2007,20(6):462-467.
- [28] 刘达,雷伟,王军,等. 新型钉道固化方法增强椎弓根螺钉固定强度的体外实验研究[J]. 中国骨与关节损伤杂志,2008,23(12):995-998.
- [29] 刘达,雷伟,吴子祥,等. 硫酸钙骨水泥强化椎弓根螺钉稳定性的体内实验研究[J]. 中国脊柱脊髓杂志,2009,19(6):446-450.
- [30] Konno S, Olmacker K, Byrod G. The European spine society aero med Prize 1994; acute thermal nerve root injury[J]. Eur Spine J,1994,3(1):299-302.
- [31] Fujikawa K, Sugawara A, Murai S, *et al.* Histopathological reaction of calcium phosphate cement in periodontal bone defect[J]. Dent Mater J, 1995, 14(1):45-57.

• 致读者 •

## 关于论文写作中的作者署名与致谢

我国著作权法自公布以来,已得到社会各界的广泛重视,作为医学科技期刊必须不折不扣地执行著作权法。为此将本刊对作者署名和致谢的有关要求重申如下。

### 1 作者署名的意义和应具备的条件

1.1 署名的意义:(1)标明论文的责任人,文责自负。(2)医学论文是医学科技成果的总结和记录,是作者辛勤劳动的成果和创造智慧的结晶,也是作者对医学事业作出的贡献,并以此获得社会的尊重和承认的客观指标,是应得的荣誉,也是论文版权归作者的一个声明。(3)作者署名便于编辑、读者与作者联系,沟通信息,互相探讨,共同提高。作者姓名在文题下按序排列,排序应在投稿时确定,在编排过程中不应再做更改;作者单位名称及邮政编码脚注于同页左下方。

1.2 作者应具备下列条件:(1)参与选题和设计,或参与资料的分析和解释者;(2)起草或修改论文中关键性理论或其他主要内容者;(3)能对编辑部的修改意见进行核修,在学术界进行答辩,并最终同意该文发表者。以上3条均需具备。仅参与获得资金或收集资料者不能列为作者,仅对科研小组进行一般管理者也不宜列为作者。其他对该研究有贡献者应列入志谢部分。对文章中的各主要结论,均必须至少有1位作者负责。在每篇文章的作者中需要确定1位能对该论文全面负责的通讯作者。通讯作者应在投稿时确定,如在来稿中未特殊标明,则视第一作者为通讯作者。第一作者与通讯作者不是同一人时,在论文首页脚注通讯作者姓名、单位及邮政编码。作者中如有外籍作者,应附本人亲笔签名同意在本刊发表的函件。集体署名的论文于文题下列署名单位,于文末列整理者姓名,并于论文首页脚注通讯作者姓名、单位和邮政编码。集体署名的文章必须将对该文负责的关键人物列为通讯作者。通讯作者只列1位,由投稿者决定。

### 2 致谢

在文后致谢是表示感谢并记录在案的意思。对给予实质性帮助而又不能列为作者的单位或个人应在文后给予致谢。但必须征得被致谢人的书面同意。致谢应避免以下倾向:(1)对确实给予了帮助的单位或个人,甚至用了他人的方法、思路、资料,为了抢先发表,而不公开致谢和说明;(2)出于某种考虑,将应被致谢人放在作者的位置上,混淆了作者和被致谢者的权利和义务;(3)以名人、知名专家包装自己的论文,抬高论文的身份,将未曾参与工作的,也未阅读过该论文的知名专家写在致谢中。被致谢者包括:(1)对研究提供资助的单位和个人、合作单位;(2)协助完成研究工作和提供便利条件的组织和个人;(3)协助诊断和提出重要建议的人;(4)给予转载和引用权的资料、图片、文献、研究思想和设想的所有者;(5)作出贡献又不能成为作者的人,如提供技术帮助和给予财力、物力支持的人,阐明其支援的性质;(6)其他需致谢者。